

федеральное государственное бюджетное образовательное учреждение  
высшего образования  
«Приволжский исследовательский медицинский университет»  
Министерства здравоохранения Российской Федерации

**ФОНД ОЦЕНОЧНЫХ СРЕДСТВ ПО ДИСЦИПЛИНЕ**  
**ОТОРИНОЛАРИНГОЛОГИЯ**

Специальность 31.08.54 Общая врачебная практика (семейная медицина)

Кафедра: болезней уха, горла и носа

Форма обучения: очная

Нижний Новгород  
2023

## 1. Фонд оценочных средств для текущего контроля успеваемости, промежуточной аттестации обучающихся по дисциплине

Настоящий Фонд оценочных средств (ФОС) по дисциплине «Оториноларингология» является неотъемлемым приложением к рабочей программе дисциплины «Оториноларингология». На данный ФОС распространяются все реквизиты утверждения, представленные в РПД по данной дисциплине.

## 2. Перечень оценочных средств

Для определения качества освоения обучающимися учебного материала по дисциплине «Оториноларингология» используются следующие оценочные средства:

№ п/п	Оценочное средство	Краткая характеристика оценочного средства	Представление оценочного средства в ФОС
1	Тест	Система стандартизированных заданий, позволяющая автоматизировать процедуру измерения уровня знаний и умений обучающегося	Фонд тестовых заданий
2	Ситуационные задачи	Способ контроля, позволяющий оценить критичность мышления и степень усвоения материала, способность применить теоретические знания на практике.	Перечень задач
3	Собеседование	Средство контроля, организованное как специальная беседа преподавателя с обучающимся на темы, связанные с изучаемой дисциплиной, и рассчитанное на выяснение объема знаний обучающегося по определенному разделу, теме, проблеме и т.п.	Вопросы по темам/разделам дисциплины

## 3. Перечень компетенций с указанием этапов их формирования в процессе освоения образовательной программы и видов оценочных средств

Код и формулировка компетенции	Этап формирования компетенции	Контролируемые разделы дисциплины	Оценочные средства
УК-1, ПК-1, ПК-2, ПК-5	Текущий	Раздел 1. Острые воспалительные заболевания ЛОР органов Раздел 2. Травмы и инородные тела ЛОР-органов	Тестовые задания, Ситуационные задачи Тестовые задания. Ситуационные задачи
УК-1, ПК-1, ПК-2, ПК-5	Промежуточный	Все разделы дисциплины	Тестовые задания Собеседование

## 4. Содержание оценочных средств текущего контроля

4.1 Текущий контроль осуществляется преподавателем дисциплины при проведении занятий в форме: ситуационных задач и тестового контроля

4.1.1 Ситуационные задачи для оценки компетенций: УК-1, ПК-1, ПК-2, ПК-5,  
**Задача 1.** Больной С, 38 лет, обратился на прием к участковому терапевту с жалобами на сильную боль в горле при глотании, выраженную слабость, головную боль, боли в мышцах

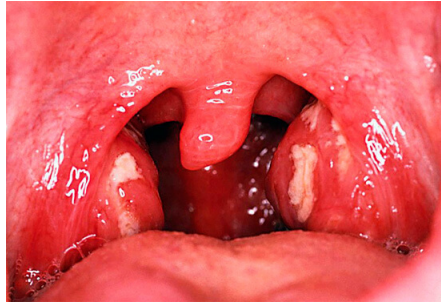
и в крупных суставах. Температура тела 38,5°C. Болен 2 день, заболевание связывает с простудой. При фарингоскопии отмечается гиперемия слизистой оболочки глотки, гиперемия и инфильтрация небных миндалин. На правой небной миндалине отмечаются нагноившиеся фолликулы в виде белых «просяных зерен», на левой бело-серый, легко снимаемый шпателем налет островками вокруг лакун. При осмотре в подчелюстной области с обеих сторон пальпируются умеренно болезненные, эластичные, хорошо смещаемые лимфатические узлы диаметром 5-8 мм. 1). Поставьте диагноз. 2). Какой специалист должен лечить данного больного? Опишите лечебную тактику. 3) Приведите классификацию тонзиллитов.

**Задача 2.** Больной С., 20 лет, обратился к врачу-оториноларингологу с жалобами на боль в правом ухе, снижение слуха, гнойные выделения из уха. Болеет 4-ый день, заболевание связывает с переохлаждением. Со слов пациента к третьему дню боль в ухе стала наиболее интенсивной, затем боль уменьшилась и появились гнойные выделения из уха. Лечился самостоятельно (закапывал камфорное масло в ухо). Общее состояние удовлетворительное, температура тела 37,5°C. Кожа заушной области справа не изменена, при пальпации заушной области болезненности не определяется. При отоскопии правого уха - в наружном слуховом проходе обильное гнойное отделяемое, барабанная перепонка гиперемирована, инфильтрирована, опознавательные пункты не выражены. Слух слева в пределах нормы, справа – ШР=4 м, РР=6 м 1). Поставьте диагноз. 2). С какими заболеваниями необходимо произвести дифференциальную диагностику? Какие диагностические мероприятия должны быть выполнены для этого? 3) Что относится к субъективным методам исследования слуха? Перечислите. 4) Определите лечебную тактику для данной стадии заболевания

**Задача 3.** Больной К., 50 лет, обратился к врачу-оториноларингологу с жалобами на ощущение заложенности левого уха после мытья в бане. Уши ранее не болели, слух был хороший. Состояние больного удовлетворительное, температура тела нормальная. При осмотре область сосцевидного отростка не изменена, при пальпации безболезненна. При отоскопии слуховой проход в области перешейка obturated тёмно-коричневой массой. Слух: шепотная речь слева - 1 м, справа - 6 м. При попытке врача удалить эту массу крючком появилось кровотечение. 1). Поставьте диагноз. 2). Ваша лечебная тактика? 3) Опишите все возможные симптомы данного заболевания и возможные варианты лечения.

**Задача 4.** Ребенок Т., 6 лет, доставлен ко врачу сельской амбулатории. Со слов матери несколько часов назад мальчик во время игры засунул в ухо пластмассовый шарик. Ранее ухо никогда не болело, слух был хороший. При осмотре пальпация ушной раковины и козелка безболезненная, выделений из уха нет. В глубине слухового прохода правого уха на 1см от входа определяется инородное тело, при попытке достать его пинцетом, оно продвинулось глубже. 1). Правильными ли были действия врача? Поясните ответ. 2). Опишите дальнейшую тактику лечения больного. 3) Опишите клиническую анатомию наружного слухового прохода.

**Задача 5.** Больной И., 19 лет, спортсмен, обратился к врачу-оториноларингологу с жалобами на болезненность и припухлость правой ушной раковины, которые появились сразу после соревнований по борьбе и нарастали в течение суток. Состояние больного удовлетворительное, температура тела нормальная. При осмотре: правая ушная раковина деформирована за счет припухлости в области ладьевидной ямки. При пальпации определяется флюктуация, умеренная болезненность, локальная гипертермия. Кожа в данной области сине-багрового цвета. При отоскопии барабанные перепонки серого цвета, целые. Слух в пределах нормы. 1). Поставьте диагноз. 2). Опишите тактику лечения данного заболевания. 3) Какое осложнение можно ожидать при неверной тактике?



**Задача 6.**

Пациентка Р., 18 лет, жалуется на сильную боль в горле, усиливающуюся при глотании, плохое самочувствие, головную боль, слабость, боль в мышцах, повышение температуры тела до 38,3. Больна второй день. Не лечилась. 1) Опишите фарингоскопическую картину. 2) Поставьте диагноз. 3) Опишите диагностическую и лечебную тактику. 4) Необходимо ли включить в лечение антибиотик системного действия? Поясните свой ответ.

**Задача 7.** Больной находится на амбулаторном лечении у терапевта по месту жительства по поводу ангины. Несмотря на противовоспалительное лечение состояние прогрессивно ухудшается. Больной высоко лихорадит, жалуется на слабость, головную боль, потливость, плохой сон и аппетит. Кожные покровы бледные, умеренно увеличены печень, селезенка и подчелюстные л/у. При фарингоскопии – картина катаральной ангины с незначительным отеком слизистой оболочки. В анализе крови: лейкоцитоз с преобладанием миелобластов, лимфобластов, эритроцитопения, гипогемоглобинемия, умеренное увеличение СОЭ. 1) Поставьте предварительный диагноз? 2) Какое дообследование необходимо для уточнения диагноза? 3) Приведите классификацию тонзиллитов.

**Задача 8.** Больной М, 17 лет, обратился к врачу - оториноларингологу с жалобами на сильную головную боль, боль в области наружного носа, отсутствие носового дыхания. Температура тела 38,9°C. Из анамнеза установлено, что 4 дня назад больной получил бытовую травму - удар по носу, было кровотечение из носа, которое прекратилось самостоятельно. К врачу не обращался. Вечером через сутки боль в носу, повысилась до 38°C температура тела. Принимал аспирин, но улучшения не было. Последние 2 суток общее состояние ухудшилось, температура тела держится в пределах 38-39° С, постоянная интенсивная головная боль и боль в носу, нос увеличился в объеме, резко болезненный при дотрагивании, носовое дыхание отсутствует. При осмотре определяется отек мягких тканей наружного носа, при передней риноскопии видно шаровидное выпячивание тканей с обеих сторон перегородки носа до соприкосновения с латеральной стенкой полости носа. При пальпации нос резко болезненный. 1). Диагноз? 2). Какие диагностические мероприятия необходимы при данной патологии. 3) Какова лечебная тактика в данном случае?

**Задача 9.** Участковый врач был вызван к больной К., 19 лет, предъявлявшей жалобы на боль в левой половине головы, заложенность и гнойное отделяемое из левой половины носа. Заболела после длительного купания в реке. Температура тела 38,2°C. При осмотре больная бледная. В области левой щеки мягкие ткани несколько отечны, при пальпации резко болезненны. Из левой половины носа истекает гнойное отделяемое. Пульс 96 ударов в минуту, артериальное давление 110/60 мм рт. ст. Изменений со стороны внутренних органов не выявлено. 1). Поставьте предварительный диагноз. 2). Какое обследование необходимо для подтверждения диагноза? 3). Какова лечебная тактика для данной больной?

**Задача 10.** Дежурный врач (любой специальности) ночью вызван постовой сестрой в терапевтическое отделение к больной К, 58 лет, по поводу носового кровотечения. 1). Какой должна быть тактика врача? 2) Какие причины носовых кровотечений Вы знаете? 3) Расскажите о способах остановки носовых кровотечений.

**Задача 11.** Больной Р., 29 лет, вызвал скорую помощь. Вечером ел рыбу и почувствовал боль в горле у корня языка. Глотал хлебные крошки, пил воду, самостоятельно пытался вызвать рвоту, но существенного улучшения не почувствовал, боль в горле сохранялась,

особенно при глотании. Осмотрен врачом скорой помощи. При фарингоскопии видна «ссадина» на левой боковой стенке глотки. При пальпации шеи отмечается умеренная болезненность на уровне верхнего угла щитовидного хряща с левой стороны. 1). Поставьте предварительный диагноз. 2). Тактика врача скорой помощи? 3) Опишите действия врача-оториноларинголога.

**Задача 12.** В приемное отделение ЦРБ в порядке неотложной помощи доставлен больной С, 1г. 3 мес. Состояние ребенка тяжелое, кожные покровы с серым оттенком, лицо покрыто потом, выражена инспираторная одышка, шумное дыхание слышно на расстоянии, температура тела 37,3°C при плаче отмечается тихий голос. При вдохе втягиваются податливые части грудной клетки, ткани яремной ямки и стенка живота эпигастральной области. Частота дыхания 60 в мин. Из анамнеза установлено, что болеет респираторной инфекцией уже 6 дней. С вечера предыдущего дня у ребенка появился приступообразный «лающий» кашель, ночью было затруднение дыхания. 1). Поставьте предварительный диагноз. 2) Опишите этиологию и патогенез данного заболевания. 3). Опишите тактику лечения больного.

**Задача 13.** Больная 34 г., ела землянику. Через 2 часа появилось затруднение дыхания, ощущение сдавления в области шеи, неловкость при глотании. Доставлена в приемное отделение городской больницы с нарастающим удушьем. При осмотре: на язычной поверхности надгортанника, в валлекулах, на черпалонадгортанных складках стекловидный отек, распространяющийся на грушевидные синусы. 1) Поставьте диагноз. 2) Опишите лечебную тактику. 3) Приведите описание стадий стеноза гортани.

**Задача 14.** Больной 27 лет, жалобы на затрудненное открывание рта, невозможность глотать грубую пищу из-за интенсивной боли в левой половине глотки, общее недомогание, высокую температуру тела. Болен 4-ый день, лечился самостоятельно (аспирин, анальгин, полоскание отваром ромашки), без эффекта. При осмотре: увеличенные болезненные л/у в левой подчелюстной области. Рот открывается с трудом, нешироко. Слизистая оболочка глотки гиперемирована, левая небная миндалина смещена к центру, определяется инфильтрат, захватывающий переднюю небную дужку и часть мягкого неба. 1) Поставьте предварительный диагноз? 2) Какова тактика лечения данной больной? 3) Опишите лимфаденоидное глоточное кольцо.

**Задача 15.** Больной С, 35 лет, обратился к участковому врачу с жалобами на недомогание, повышение температуры тела до 37,2° С, затруднение носового дыхания, чихание, насморк. Болен 2 день, что связывает с переохлаждением. Вечером предыдущего дня отмечал жжение в носу. При осмотре общее состояние больного удовлетворительное, лицо несколько одутловатое, носовое дыхание резко затруднено, голос гнусавый, из носа обильное слизистое отделяемое. При фарингоскопии слизистая оболочка глотки розовая, влажная. Изменение со стороны внутренних органов не выявлено. 1). Предварительный диагноз? 2) Назовите и опишите стадии развития данного заболевания. 3). Какова тактика лечения данного больного?

#### 4.1.2 Тестовые задания для оценки компетенций: УК-1, ПК-1, ПК-2, ПК-5

##### 1. ДИФФУЗНЫЙ ГНОЙНЫЙ НАРУЖНЫЙ ОТИТ – ЭТО:

1. воспаление кожи перепончатого и костного отделов наружного слухового прохода
2. воспаление кожи, подкожного слоя костного отдела наружного слухового прохода и нередко поражение барабанной перепонки
3. воспаление кожи хрящевого отдела наружного слухового прохода
4. воспаление кожи, подкожного слоя перепончато-хрящевого и костного отделов наружного слухового прохода, поражение барабанной перепонки

##### 2. ОСТРЫЙ ГНОЙНЫЙ ОТИТ – ЭТО:

1. воспаление барабанной перепонки, слуховой трубы и сосцевидного отростка
2. воспаление барабанной перепонки, слизистой барабанной полости, слуховой трубы
3. воспаление барабанной полости, слуховой трубы и сосцевидного отростка

4. воспаление барабанной перепонки, слизистой барабанной полости, слуховой трубы и сосцевидного отростка
3. МЕСТНЫЕ И СУБЪЕКТИВНЫЕ СИМПТОМЫ ПРИ ОСТРОМ СРЕДНЕМ ОТИТЕ:
  1. боли в ухе, боли в области сосцевидного отростка, боли при надавливании на козелок
  2. боли в ушной раковине, боли в подчелюстной области на стороне поражения
  3. боли в ухе, чувство заложенности в ухе, шум в ухе, понижение слуха
  4. головная боль, ощущение переливания жидкости в ухе
4. ДЛЯ ПЕРФОРАТИВНОЙ СТАДИИ ОСТРОГО ГНОЙНОГО СРЕДНЕГО ОТИТА ХАРАКТЕРНО:
  1. прекращение выделений из уз уха, улучшение слуха
  2. боль в ухе, повышение температуры
  3. гноетечение из уха, снижение слуха
  4. головная боль, шум в ухе, ощущение тяжести в ухе
5. ОСЛОЖНЕНИЕ ОСТРОГО СРЕДНЕГО ОТИТА:
  1. отоанtrit, мастоидит, острая нейросенсорная тугоухость, парез лицевого нерва, хронический отит
  2. внутричерепные осложнения, лабиринтит, отосклероз
  3. адгезивный отит, тимпаносклероз, доброкачественные и злокачественные новообразования среднего уха
  4. парез лицевого нерва, тромбоз сигмовидного синуса, злокачественные опухоли барабанной полости
6. ФУРУНКУЛ НАРУЖНОГО СЛУХОВОГО ПРОХОДА ЧАЩЕ ВЫЗЫВАЕТ СЛЕДУЮЩАЯ ФЛОРА:
  1. грибковая флора
  2. стафилококк
  3. гемолитический стрептококк
  4. синегнойная палочка
7. ТИП СТРОЕНИЯ СОСЦЕВИДНОГО ОТРОСТКА, ПРИ КОТОРОМ ЧАЩЕ ВОЗНИКАЕТ МАСТОИДИТ:
  1. пневматический
  2. диплоэтический
  3. склеротический
  4. смешанный
8. КАК ПРАВИЛО, МАСТОИДИТ ВОЗНИКАЕТ В СЛЕДУЮЩИЕ СРОКИ ОТ НАЧАЛА ОСТРОГО ГНОЙНОГО СРЕДНЕГО ОТИТА:
  1. через 2-3 недели
  2. через 1,5-2 месяца
  3. через 3-5 дней
  4. одновременно
9. ПРИ ОТОГЕМАТОМЕ КРОВЬ СКАПЛИВАЕТСЯ:
  1. в мочке уха
  2. в наружном слуховом проходе
  3. между кожей и надхрящницей
  4. между надхрящницей и хрящом
10. ПАРЕЗЫ И ПАРАЛИЧИ ЛИЦЕВОГО НЕРВА, ПОЛНОЕ УГАСАНИЕ СЛУХОВОЙ И ВЕСТИБУЛЯРНОЙ ФУНКЦИЙ НАБЛЮДАЮТСЯ ПРИ:
  1. продольном переломе пирамиды височной кости
  2. поперечном переломе пирамиды височной кости
  3. переломе клиновидной кости
  4. переломе теменной кости
11. КАКИЕ ХАРАКТЕРНЫЕ СИМПТОМЫ МАСТОИДИТА ЯВЛЯЮТСЯ ВЕДУЩИМИ:

1. гноетечение, головокружение, субфебрилитет
  2. симптом Шварца (опущение задне-верхней стенки слухового прохода в костном отделе), пульсация гноя при отоскопии, медно-красный цвет барабанной перепонки
  3. тошнота, рвота
  4. оттопыренность ушной раковины, субпериостальный абсцесс
12. ДЛЯ ПЕРФОРАТИВНОЙ СТАДИИ ОСТРОГО ГНОЙНОГО СРЕДНЕГО ОТИТА ХАРАКТЕРНО:
1. гноетечение из уха, снижение слуха
  2. прекращение выделений из уз уха, улучшение слуха
  3. боль в ухе, повышение температуры
  4. головная боль, шум в ухе, ощущение тяжести в ухе
13. ГОРТАННАЯ АНГИНА – ЭТО:
1. воспаление лимфоцитарных фолликулов в подслизистом слое гортаноглотки и вестибулярном отделе гортани
  2. воспаление лимфоцитарных фолликулов в слизистом слое гортаноглотки и вестибулярном отделе гортани
  3. инфильтрация слизистой оболочки гортаноглотки и вестибулярного отдела гортани
  4. воспаление слизистой оболочки гортаноглотки и вестибулярного отдела гортани
14. ЛОЖНЫЙ КРУП, ОСНОВНЫЕ ЭЛЕМЕНТЫ ПАТОМОРФОЛОГИЧЕСКОЙ КАРТИНЫ:
1. отек клетчатки подскладочного отдела гортани
  2. отек слизистой оболочки подскладочного отдела гортани и трахеи
  3. воспаление слизистой оболочки подскладочного отдела гортани
  4. отек клетчатки подскладочного отдела гортани и трахеи
15. ХОНДРОПЕРИХОНДРИТ ГОРТАНИ ХАРАКТЕРИЗУЕТСЯ:
1. болями в области гортани, болезненностью при глотании, афонией, отечностью и инфильтрацией слизистой гортани, увеличением объема гортани (припухлость), утолщением хрящей гортани, нарушением подвижности гортани (исчезновение «хруста» хрящей гортани), стенозом гортани
  2. болями в области гортани, болезненностью при глотании, афонией, отечностью и инфильтрацией слизистой гортани, наличием пленок серо-грязного цвета в гортани и глотке
  3. болями в области гортани, болезненностью при глотании, афонией, отечностью и инфильтрацией слизистой гортани, наличием пленок серо-грязного цвета в гортани и глотке, увеличением объема гортани и утолщением ее хрящей
  4. болями в области гортани, болезненностью при глотании, афонией, отечностью и инфильтрацией слизистой гортани, наличием пленок серо-грязного цвета в гортани и глотке, нарушением подвижности гортани
16. ЭТИОЛОГИЧЕСКИЕ ФАКТОРЫ РАЗВИТИЯ ОСТРОГО ЛАРИНГИТА:
1. инфекционные заболевания, переохлаждение, перенапряжение голосовых складок, профессиональные вредности
  2. инфекционные заболевания, переохлаждение, перенапряжение голосовых складок, ангины
  3. профессиональные вредности, инфекционные заболевания, переохлаждение, ангины
- инфекционные заболевания, переохлаждение, перенапряжение голосовых складок, профессиональные вредности, ангины
17. ЛОКАЛИЗАЦИЯ ГНОЯ ПРИ ФОРМИРОВАНИИ ПЕРИТОНЗИЛЛЯРНОГО АБСЦЕССА:
1. в околоминдаликовом пространстве
  2. в лакунах небной миндалины
  3. внутри небной миндалины

4. в заглоточном пространстве
18. **НАИБОЛЕЕ ЧАСТЫЙ ВОЗРАСТ ДЛЯ ВОЗНИКНОВЕНИЯ ЗАГЛОТОЧНОГО АБСЦЕССА:**
1. средний
  2. пожилой
  3. детский
  4. старческий
19. **ХАРАКТЕРИСТИКА НАЛЕТОВ ПРИ ДИФТЕРИИ:**
1. налеты сплошные, грязно-серые, выходят за пределы небных дужек, снимаются с трудом, не растираются между стеклами, налеты тонут в воде
  2. налеты растворяются в воде
  3. налеты гнойные, легко снимаются
  4. налеты раздавливаются между стеклами
20. **ФАРИНГОСКОПИЧЕСКИЕ ПРИЗНАКИ ХРОНИЧЕСКОГО ТОНЗИЛЛИТА:**
1. гиперемия краёв небных дужек, рубцовые спайки между миндалинами и небными дужками, рыхлые или рубцово-измененные миндалины, казеозно-гнойные пробки или жидкий гной в лакунах миндалин, регионарный лимфаденит
  2. гиперемия небных миндалин, налёты на миндалинах, регионарный лимфаденит
  3. гиперемия краёв небных дужек, резкое увеличение небных миндалин, больше с одной стороны, регионарный лимфаденит
  4. язвенно-некротические налёты на небных миндалинах, жидкий гной в лакунах миндалин, регионарный лимфаденит
21. **ЗАБОЛЕВАНИЯ КРОВИ КОТОРЫЕ МОГУТ СОПРОВОЖДАТЬСЯ ОСТРЫМ ТОНЗИЛЛИТОМ:**
1. инфекционный мононуклеоз (болезнь Филатова), агранулоцитоз, алиментарно-токсическая алейкия, лейкозы
  2. инфекционный мононуклеоз (болезнь Филатова), агранулоцитоз, алиментарно-токсическая алейкия, лейкозы, гемофилия
  3. инфекционный мононуклеоз (болезнь Филатова), агранулоцитоз, алиментарно-токсическая алейкия, лейкозы, капилляротоксикоз
  4. инфекционный мононуклеоз (болезнь Филатова), агранулоцитоз, алиментарно-токсическая алейкия, лейкозы, гемофилия, капилляротоксикоз
22. **ДЛЯ ОСТРОГО ТОНЗИЛЛИТА ХАРАКТЕРНО:**
1. боль при глотании не всегда резко выражена
  2. боль при глотании резко выражена, регионарные лимфоузлы увеличены, пальпируются, болезненные
  3. регионарные лимфоузлы увеличены крайне редко
  4. боль в горле не беспокоит
23. **ДЛЯ ДИФТЕРИИ ХАРАКТЕРНО:**
1. боль при глотании не всегда резко выражена, регионарные лимфоузлы увеличены, пальпируются
  2. боль при глотании резко выражена
  3. регионарные лимфоузлы не увеличены, не пальпируются
  4. боль при глотании не беспокоит
24. **ПРИЧИНОЙ ЛОЖНОГО КРУПА МОЖЕТ БЫТЬ:**
1. аллергия, экссудативный диатез, аденовирусная инфекция, ангины
  2. аллергия, экссудативный диатез, аденовирусная инфекция, ангины, контакт с больным дифтерией
  3. аллергия, экссудативный диатез, аденовирусная инфекция, ангины, аденоидные вегетации
  4. острая респираторная вирусная инфекция аллергия, экссудативный диатез,



## 25. ОБЪЕКТИВНАЯ ФАРИНГОСКОПИЧЕСКАЯ КАРТИНА ПРИ ВЕТРЯНОЙ ОСПЕ:

1. на фоне конъюнктивита и катаральных явлений верхних дыхательных путей одновременно с кожным высыпанием появляется энантема на мягком небе, язычке, реже на твердом небе
2. на задней стенке глотки, иногда на небных миндалинах появляются пузырьки с прозрачным содержимым. пузырьки лопаются, образуются эрозии
3. резко ограниченная огненно-красная гиперемия слизистой оболочки небных дужек, задней стенки глотки, мягкого неба
4. на слизистой оболочке мягкого неба и щек появляется пятнистая бледно-розовая сыпь

## 26. ФАРИНГОСКОПИЧЕСКАЯ КАРТИНА ПРИ АГРАНУЛОЦИТОЗЕ:

1. в начальной стадии гиперплазия лимфоидной ткани, гиперемия и отек слизистой, затем появляются язвы с некротическим налетом
2. язвы и некрозы с налетами на небных миндалинах и других отделах глотки
3. встречаются изменения, характерные для катаральной или язвенно-пленчатой ангины, сходной с дифтерией
4. катаральные явления с небольшими эрозиями на слизистой, затем язвы, некрозы с налетами на небных миндалинах и других отделах глотки

## 27. ФАРИНГОСКОПИЧЕСКАЯ КАРТИНА ПРИ ВТОРОЙ СТАДИИ СИФИЛИСА:

1. ограниченная гумма в области мягкого или твердого неба, распадается, образуя безболезненную язву с подрытыми краями. рубцевание язвы приводит к сращению мягкого неба с задней стенкой глотки
2. в глотке и полости рта на фоне гиперемированной слизистой появляется розеолезная сыпь – мелкие красноватые пятна (эритематозная форма); на небных дужках, небных миндалинах, свободном крае язык, у угла рта появляются серо-белые папулы с красным ободом. Сливаясь, 2-3 папулы образуют кодилому, они изъязвляются. Язвы покрыты сероватым налетом, безболезненные (папулезная форма)
3. твердый шанкр, локализующийся чаще на одной небной миндалине. Инфильтрат затем изъязвляется, язва покрывается зеленовато серым налетом. края и дно язвы уплотняются
4. нет проявлений

## 28. ФАРИНГОСКОПИЧЕСКАЯ КАРТИНА ПРИ ПЕРВОЙ СТАДИИ СИФИЛИСА:

1. ограниченная гумма в области мягкого или твердого неба, распадается, образуя безболезненную язву с подрытыми краями. рубцевание язвы приводит к сращению мягкого неба с задней стенкой глотки
2. в глотке и полости рта на фоне гиперемированной слизистой появляется розеолезная сыпь – мелкие красноватые пятна (эритематозная форма)
3. твердый шанкр, локализующийся чаще на одной небной миндалине. Инфильтрат затем изъязвляется, язва покрывается зеленовато серым налетом, края и дно язвы уплотняются
4. на небных дужках, небных миндалинах, свободном крае язык, у угла рта появляются серо-белые папулы с красным ободом. Сливаясь, 2-3 папулы образуют кодилому. они изъязвляются. Язвы покрыты сероватым налетом, безболезненные (папулезная форма)

## 29. ПРИ ГНОЙНОМ ВЕРХНЕЧЕЛЮСТНОМ СИНУСИТЕ ПАТОЛОГИЧЕСКОЕ ОТДЕЛЯЕМОЕ ЧАЩЕ ВСЕГО ОБНАРУЖИВАЕТСЯ:

1. в среднем носовом ходе
2. в нижнем носовом ходе
3. в верхнем носовом ходе
4. в преддверии носа

## 30. НАИЛУЧШИЕ УСЛОВИЯ ДЛЯ ОТТОКА ПАТОЛОГИЧЕСКОГО СОДЕРЖИМОГО

ИМЕЕТ:

1. клиновидная пазуха и задние клетки решетчатого лабиринта
  2. лобная пазуха и передние клетки решетчатого лабиринта
  3. лобная и клиновидная пазухи
  4. верхнечелюстная пазуха
31. ЧТО ТАКОЕ ОСТРЫЙ РИНИТ?:
1. неспецифическое воспаление слизистой оболочки полости носа
  2. неспецифическое поражение слизистой и подслизистой области носовых ходов
  3. специфическое воспаление обонятельной и респираторной области носовых ходов и носовых пазух
  4. неспецифическое раздражение обонятельной и респираторной области полости носа
32. НАРУШЕНИЕ ОБОНЯНИЯ — ЭТО:
1. афония
  2. атрезия
  3. anosmia
  4. амвроз
33. РИНОСКОПИЯ—ЭТО ОСМОТР
1. носа
  2. уха
  3. глотки
  4. гортани
34. ПУНКЦИЮ ГАЙМОРОВОЙ ПАЗУХИ ПРОИЗВОДЯТ С ПОМОЩЬЮ
1. носоглоточного зеркала
  2. ушной воронки
  3. шпателя
  4. иглы Куликовского
35. КИССЕЛЬБАХОВО СПЛЕТЕНИЕ РАСПОЛОЖЕНО НА
1. нижней носовой раковине
  2. задней стенке глотки
  3. передней трети перегородки носа
  4. мягком небе
36. ЦЕЛЬ ПРОВЕДЕНИЯ ПУНКЦИИ ВЕРХНЕЧЕЛЮСТНОЙ ПАЗУХИ ПРИ СИНУСИТАХ
1. диагностическая и лечебная
  2. лечебная и превентивная
  3. превентивная
  4. диагностическая и превентивная
37. НАИЛУЧШИЕ УСЛОВИЯ ДЛЯ ОТТОКА ПАТОЛОГИЧЕСКОГО СОДЕРЖИМОГО ИМЕЕТ
1. клиновидная пазуха и задние клетки решетчатого лабиринта
  2. верхнечелюстная пазуха
  3. лобная пазуха и передние клетки решетчатого лабиринта
  4. лобная и клиновидная пазухи
38. ПРИЧИНАМИ ИСКРИВЛЕНИЯ ПЕРЕГОРОДКИ НОСА МОГУТ БЫТЬ:
1. аномалия развития лицевого скелета и хронический гипертрофический ринит
  2. травмы носа и аномалия развития лицевого скелета
  3. хронический гипертрофический ринит и полипоз носа
  4. острый ринит, травмы носа и аномалия развития лицевого скелета
39. ДОСТОВЕРНЫЙ ПРИЗНАК ПЕРЕЛОМА ЛАТЕРАЛЬНЫХ СТенок РЕШЕТЧАТОГО ЛАБИРИНТА С РАЗРЫВОМ СЛИЗИСТОЙ ОБОЛОЧКИ:
1. выраженный отек мягких тканей лица

2. носовое кровотечение
  3. кровотечение, гематома в области орбиты
  4. эмфизема в области лица и/или орбиты
40. ПРИ КРОВОТЕЧЕНИИ ИЗ НИЖНЕГО ОТДЕЛА ГЛОТКИ НАДО ПЕРЕВЯЗЫВАТЬ:
1. нижнюю щитовидную артерию, наружную сонную артерию
  2. общую сонную артерию, глоточные ветви нижней щитовидной артерии, нижнюю щитовидную артерию
  3. наружную сонную артерию, нисходящую нёбную артерию, нижнюю щитовидную артерию
  4. нисходящую нёбную артерию, нижнюю щитовидную артерию, общую сонную артерию
41. ПРИЧИНАМИ ИСКРИВЛЕНИЯ ПЕРЕГОРОДКИ НОСА МОГУТ БЫТЬ:
1. аномалия развития лицевого скелета и хронический гипертрофический ринит
  2. травмы носа и аномалия развития лицевого скелета
  3. хронический гипертрофический ринит и полипоз носа
  4. острый ринит, травмы носа и аномалия развития лицевого скелета
42. ОСНОВНЫМИ СИМПТОМАМИ ТРАВМЫ НОСА ЯВЛЯЮТСЯ:
1. деформация наружного носа, боль, носовое кровотечение
  2. боль, повышение артериального давления, носовое кровотечение
  3. слезотечение, боль, деформация наружного носа
  4. повышение АД, слезотечение, носовое кровотечение, боль
43. ПРАВИЛА И ПОСЛЕДОВАТЕЛЬНОСТЬ УДАЛЕНИЯ ИНОРОДНЫХ ТЕЛ ИЗ НОСА:
1. фиксация ребенка, круглые инородные тела выкатывают крючком в сторону преддверья носа, плоские инородные тела удаляются пинцетом
  2. фиксация ребенка, круглые инородные тела выкатывают крючком в сторону носоглотки
  3. фиксация ребенка, плоские инородные тела проталкиваются в носоглотку пинцетом
  4. фиксация ребенка, масочный наркоз, круглые инородные тела выкатывают крючком в сторону носоглотки, плоские инородные тела проталкиваются в носоглотку пинцетом
44. НАИБОЛЕЕ ЧАСТЫМ ОСЛОЖНЕНИЕМ, НАБЛЮДАЕМОМ ПРИ ДЛИТЕЛЬНОЙ ПЕРЕДНЕЙ ТАМПОНАДЕ НОСА, ЯВЛЯЕТСЯ:
1. острый средний отит
  2. острый фарингит, острый сфеноидит
  3. острый гайморит, острый фронтит
  4. острый сфеноидит, острый фронтит
45. КАКОЙ ВЕЛИЧИНЫ ДОЛЖЕН БЫТЬ ТАМПОН ДЛЯ ЗАДНЕЙ ТАМПОНАДЫ НОСА ПРИ УГРОЖАЮЩЕМ ЖИЗНИ НОСОВОМ КРОВОТЕЧЕНИИ:
1. 2 X 3 X 1.5 см.;
  2. 1 X 2 X 1.5 см.;
  3. 3 X 1 X 1,5
  4. с концевую фалангу большого пальца руки пациента.
46. ОСНОВНЫЕ МЕРОПРИЯТИЯ ПО ОКАЗАНИЮ ДОВРАЧЕБНОЙ ПОМОЩИ ПРИ НОСОВЫХ КРОВОТЕЧЕНИЯХ.
1. придание больному полусидячее положение, холод на переносицу, прижатие крыльев носа, введение в передние отделы носа ватного тампона с перекисью водорода, измерение АД.
  2. придание больному лежачего положения.
  3. передняя тампонада носа
  4. задняя тампонада
47. ПЕРВАЯ ВРАЧЕБНАЯ ПОМОЩЬ ПРИ НОСОВЫХ КРОВОТЕЧЕНИЯХ:

1. передняя тампонада с 10% раствором хлористого кальция.
2. перевязка наружной сонной артерии
3. передняя тампонада с раствором антибиотика.
4. выяснить причину кровотечения, определить локализацию и массивность, освободить нос от крови и сгустков, провести переднюю тампонаду марлевым тампоном с 5% аминокaproновой кислотой, гемостатической пастой.

#### 48. КОНИКОТОМИЯ – ЭТО:

1. рассечение перстнещитовидной связки
2. рассечение щитоподъязычной мембраны
3. рассечение кольца трахеи выше перешейка щитовидной железы
4. рассечение кольца трахеи ниже перешейка щитовидной железы

#### 49. КАКОЕ МЕСТНОЕ ЛЕЧЕНИЕ ПРОВОДЯТ БОЛЬНЫМ С РУБЦОВЫМИ ПОСТТРАВМАТИЧЕСКИМИ ИЗМЕНЕНИЯМИ В ГЛОТКЕ?

1. пластические операции по восстановлению проходимости глотки
2. рассечение или иссечение рубцов.
3. бужирование, рассечение или иссечение рубцов, пластические операции по восстановлению проходимости глотки.
4. инъекции лидазы в рубцы

#### 50. КАКАЯ ОПЕРАЦИЯ ПОКАЗАНА БОЛЬНОМУ С ПОВРЕЖДЕНИЕМ РОТОГЛОТКИ ПРИ НАРАСТАЮЩИХ ЯВЛЕНИЯХ СТЕНОЗА ГОРТАНИ ДЛЯ ПРОФИЛАКТИКИ АСФИКСИИ?

1. трахеостомия
2. резекция гортани
3. операция не показана
4. лазерное восстановление просвета гортани

#### 51. В ЧЕМ ДОЛЖНА ЗАКЛЮЧАТЬСЯ ПЕРВАЯ ХИРУРГИЧЕСКАЯ ПОМОЩЬ ПРИ СВЕЖИХ ОГНЕСТРЕЛЬНЫХ, РЕЗАНЫХ И КОЛОТЫХ РАНЕНИЯХ ГЛОТКИ?

1. В остановке кровотечения
2. В первичной хирургической обработке раны, остановке кровотечения, наложении послойных швов или сближения краев раны
3. В первичной хирургической обработке раны, остановке кровотечения, наложении послойных швов или сближения краев раны, введении в пищевод желудочного зонда (для обеспечения первичного заживления раны)
4. В иссечении краёв раны и наложении повязки

#### 52. КАКОЙ ДОЛЖНА БЫТЬ ТАКТИКА ВРАЧА ПРИ ПОПАДАНИИ ЖИВЫХ ИНОРОДНЫХ ТЕЛ В СЛУХОВОЙ ПРОХОД?

1. следует закапать в ухо спирт, теплый глицерин или любое жидкое масло, а затем промыть ухо
2. следует сразу промыть ухо
3. удалить инородное тело изогнутым зондом
4. продувание уха по Политцеру

#### 53. КАКОЕ ЛЕЧЕНИЕ ПРИМЕНЯЕТСЯ ПРИ ПЕРВОЙ СТЕПЕНИ ОТМОРОЖЕНИЯ УШНОЙ РАКОВИНЫ?

1. отогревание, растирание ватой, смоченной в спирте с последующим протираанием сухой ватой до покраснения; смазывание настойкой йода, камфорной мазью и др.
2. вскрытие пузырей с последующим смазыванием цинковой или белой ртутной мазью; периодическое смазывание 3-5% раствором ляписа; увч, уфо (эритемные дозы), д'арсонваль и др.
3. удаление омертвевших участков после образования демаркационной линии, смазывание изъязвленной поверхности мазями и др.
4. все ответы верные

#### 54. В ЧЕМ, В ОСНОВНОМ, ЗАКЛЮЧАЕТСЯ МЕСТНОЕ ЛЕЧЕНИЕ ПРИ ОЖОГЕ

## УШНОЙ РАКОВИНЫ?

1. в кратковременном обкладывании ушной раковины ватой, смоченной спиртом или 5% раствором танина с последующим использованием 10% раствора ляписа; применении фибринной пленки, мази вишневого, рыбьего жира; удалении некротизированных участков раковины, физиолечения и др.
2. в назначении противовоспалительных, обезболивающих, стимулирующих средств, полноценного питания
3. в иссечении пораженных тканей
4. в восполнении водно-солевого баланса

## 55. КАКОЙ СИМПТОМОКОМПЛЕКС РАЗВИВАЕТСЯ В СТАДИИ ДЕКОМПЕНСАЦИИ УДУШЬЯ?

1. больной возбужден; лицо синюшно-красное; цианоз губ, носа, ногтей; холодный липкий пот, резко выраженная инспираторная одышка; дыхание поверхностное, учащенное; пульс частый, слабый
2. наступает потеря сознания, понижение температуры тела, падение сердечной и дыхательной деятельности, расширение зрачков, непроизвольное мочеиспускание
3. больной угнетён; лицо бледное; цианоз губ, носа, ногтей; холодный липкий пот, резко выраженная экспираторная одышка; дыхание поверхностное, учащенное; пульс частый, слабый
4. больной возбужден; лицо синюшно-красное; цианоз губ, носа, ногтей; холодный липкий пот, резко выраженная инспираторная одышка; дыхание глубокое, учащенное; пульс редкий, слабый

## 56. ОТ ЧЕГО, В ОСНОВНОМ, ЗАВИСИТ СТЕПЕНЬ ПАТОЛОГИЧЕСКИХ ПРОЯВЛЕНИЙ НА РАЗНЫХ ЭТАПАХ РАЗВИТИЯ СТЕНОЗОВ ГОРТАНИ? 1. от уровня гипоксии

2. от уровня гликемии
3. от тяжести сопутствующей патологии
4. от частоты сердечных сокращений

## 57. В КАКОЙ СТАДИИ СТЕНОЗА ГОРТАНИ ПРИ НАРАСТАЮЩИХ СИМПТОМАХ УДУШЬЯ СЛЕДУЕТ ДЕЛАТЬ ТРАХЕОСТОМИЮ?

1. во третьей
2. в первой
3. в четвертой
4. во второй

## 58. ДЕТИ ИЛИ ВЗРОСЛЫЕ ТЯЖЕЛЕЕ АДАПТИРУЮТСЯ К ГИПОКСИИ ПРИ ОСТРЫХ И ХРОНИЧЕСКИХ СТЕНОЗАХ ГОРТАНИ?

1. дети раннего возраста
2. подростки
3. пожилые
4. люди среднего возраста

## 59. С КАКИМ ЗАБОЛЕВАНИЕМ НЕ РЕДКО ПРИХОДИТСЯ ДИФФЕРЕНЦИРОВАТЬ СТЕНОЗ ГОРТАНИ?

1. с бронхиальной астмой
2. с тромбоэмболией легочной артерии
3. с гипертоническим кризом
4. со спонтанным пневмотораксом

## 60. ЭПИСТАКСИС – ЭТО:

1. носовое кровотечение
2. глоточное кровотечение
3. желудочное кровотечение
4. легочное кровотечение

## 5. Содержание оценочных средств промежуточной аттестации

Промежуточная аттестация проводится в виде зачета.

5.1 Перечень контрольных заданий и иных материалов, необходимых для оценки знаний, умений, навыков и опыта деятельности: тестовые задания и вопросы для собеседования.

5.1.1 Перечень тестовых заданий по дисциплине «Оториноларингология»:

<b>Тестовые задания с вариантами ответов</b>	<b>Код компетенции, (согласно РПД)</b>
<b>Раздел 1. Острые воспалительные заболевания ЛОР органов</b>	УК-1, ПК-1, ПК-2, ПК-5
<b>1. ДИФФУЗНЫЙ ГНОЙНЫЙ НАРУЖНЫЙ ОТИТ – ЭТО:</b> <ol style="list-style-type: none"> <li>1. воспаление кожи перепончатого и костного отделов наружного слухового прохода</li> <li>2. воспаление кожи, подкожного слоя костного отдела наружного слухового прохода и нередко поражение барабанной перепонки</li> <li>3. воспаление кожи хрящевого отдела наружного слухового прохода</li> <li>4. воспаление кожи, подкожного слоя перепончато-хрящевого и костного отделов наружного слухового прохода, поражение барабанной перепонки</li> </ol>	
<b>2. ПРИ ХОНДРОПЕРИХОНДРИТЕ УШНОЙ РАКОВИНЫ ПОРАЖАЕТСЯ:</b> <ol style="list-style-type: none"> <li>1. только мочка</li> <li>2. ушная раковина и сосцевидный отросток</li> <li>3. вся ушная раковина</li> <li>4. большая часть ушной раковины за исключением мочки</li> </ol>	
<b>3. ЗАБОЛЕВАНИЕ НАРУЖНОГО СЛУХОВОГО ПРОХОДА, ОБУСЛОВЛЕННОЕ ГРИБКОВОЙ ФЛОРОЙ, НАЗЫВАЕТСЯ:</b> <ol style="list-style-type: none"> <li>1. муковисцедоз</li> <li>2. отомикоз</li> <li>3. хламидиоз</li> <li>4. описторхоз</li> </ol>	
<b>4. ОСТРЫЙ ГНОЙНЫЙ ОТИТ – ЭТО:</b> <ol style="list-style-type: none"> <li>1. воспаление барабанной перепонки, слуховой трубы и сосцевидного отростка</li> <li>2. воспаление барабанной перепонки, слизистой барабанной полости, слуховой трубы</li> <li>3. воспаление барабанной полости, слуховой трубы и сосцевидного отростка</li> <li>4. воспаление барабанной перепонки, слизистой барабанной полости, слуховой трубы и сосцевидного отростка</li> </ol>	
<b>5. МЕСТНЫЕ И СУБЪЕКТИВНЫЕ СИМПТОМЫ ПРИ ОСТРОМ СРЕДНЕМ ОТИТЕ:</b> <ol style="list-style-type: none"> <li>1. боли в ухе, боли в области сосцевидного отростка, боли при надавливании на козелок</li> <li>2. боли в ушной раковине, боли в подчелюстной области на стороне поражения</li> <li>3. боли в ухе, чувство заложенности в ухе, шум в ухе, понижение слуха</li> <li>4. головная боль, ощущение переливания жидкости в ухе</li> </ol>	
<b>6. ХАРАКТЕР ТУГОУХОСТИ ПРИ ОСТРОМ СРЕДНЕМ ОТИТЕ:</b>	

<ol style="list-style-type: none"> <li>1. нарушение звуковосприятия</li> <li>2. нарушение звукопроводения</li> <li>3. смешанная тугоухость</li> <li>4. слух не страдает</li> </ol>	
<p>7. ДЛЯ ПЕРФОРАТИВНОЙ СТАДИИ ОСТРОГО ГНОЙНОГО СРЕДНЕГО ОТИТА ХАРАКТЕРНО:</p> <ol style="list-style-type: none"> <li>5. прекращение выделений из уз уха, улучшение слуха</li> <li>6. боль в ухе, повышение температуры</li> <li>7. гноетечение из уха, снижение слуха</li> <li>8. головная боль, шум в ухе, ощущение тяжести в ухе</li> </ol>	
<p>8.ОСЛОЖНЕНИЕ ОСТРОГО СРЕДНЕГО ОТИТА:</p> <ol style="list-style-type: none"> <li>1. отоанtrit, мастоидит, острая нейросенсорная тугоухость, парез лицевого нерва, хронический отит</li> <li>2. внутричерепные осложнения, лабиринтит, отосклероз</li> <li>3. адгезивный отит, тимпаносклероз, доброкачественные и злокачественные новообразования среднего уха</li> <li>4. парез лицевого нерва, тромбоз сигмовидного синуса, злокачественные опухоли барабанной полости</li> </ol>	
<p>9. НАРУШЕНИЕ СЛУХА ПРИ ОСТРОМ ГНОЙНОМ СРЕДНЕМ ОТИТЕ ЧАЩЕ ПРОИСХОДИТ ПО ТИПУ:</p> <ol style="list-style-type: none"> <li>1. звукопроводения</li> <li>2. звуковосприятия</li> <li>3. не происходит</li> <li>4. по смешанному типу</li> </ol>	
<p>10. ПРИ РАЗРУШЕНИИ ГНОЙНЫМ ВОСПАЛИТЕЛЬНЫМ ПРОЦЕССОМ КРЫШИ АНТРУМА И АТТИКА ОТОГЕННОЕ ВНУРИЧЕРЕПНОЕ ОСЛОЖНЕНИЕ ЧАЩЕ РАЗВИВАЕТСЯ :</p> <ol style="list-style-type: none"> <li>1. в области задней черепной ямки</li> <li>2. в области передней черепной ямки</li> <li>3. в области средней черепной ямки</li> <li>4. не развивается</li> </ol>	
<p>11. ПРИ РАЗРУШЕНИИ ВОСПАЛИТЕЛЬНЫМ ПРОЦЕССОМ ВНУТРЕННЕЙ ПОВЕРХНОСТИ СОСЦЕВИДНОГО ОТРОСТКА ОТОГЕННОЕ ВНУРИЧЕРЕПНОЕ ОСЛОЖНЕНИЕ РАЗВИВАЕТСЯВ ОБЛАСТИ:</p> <ol style="list-style-type: none"> <li>1. внутреннего слухового прохода</li> <li>2. задней черепной ямки</li> <li>3. средней черепной ямки</li> <li>4. в орбите</li> </ol>	
<p>12. ФУРУНКУЛ НАРУЖНОГО СЛУХОВОГО ПРОХОДА ЧАЩЕ ВЫЗЫВАЕТ СЛЕДУЮЩАЯ ФЛОРА:</p> <ol style="list-style-type: none"> <li>1. грибковая флора</li> <li>2. стафилококк</li> <li>3. гемолитический стрептококк</li> <li>4. синегнойная палочка</li> </ol>	
<p>13. ТИП СТРОЕНИЯ СОСЦЕВИДНОГО ОТРОСТКА, ПРИ КОТОРОМ ЧАЩЕ ВОЗНИКАЕТ МАСТОИДИТ:</p> <ol style="list-style-type: none"> <li>1. пневматический</li> <li>2. диплоэтический</li> <li>3. склеротический</li> <li>4. смешанный</li> </ol>	

<p>14. КАК ПРАВИЛО, МАСТОИДИТ ВОЗНИКАЕТ В СЛЕДУЮЩИЕ СРОКИ ОТ НАЧАЛА ОСТРОГО ГНОЙНОГО СРЕДНЕГО ОТИТА:</p> <ol style="list-style-type: none"> <li>1. через 2-3 недели</li> <li>2. через 1,5-2 месяца</li> <li>3. через 3-5 дней</li> <li>4. одномоментно</li> </ol>	
<p>15. ПРИ ОТОГЕМАТОМЕ КРОВЬ СКАПЛИВАЕТСЯ:</p> <ol style="list-style-type: none"> <li>1. в мочке уха</li> <li>2. в наружном слуховом проходе</li> <li>3. между кожей и надхрящницей</li> <li>4. между надхрящницей и хрящом</li> </ol>	
<p>16. ПАРЕЗЫ И ПАРАЛИЧИ ЛИЦЕВОГО НЕРВА, ПОЛНОЕ УГАСАНИЕ СЛУХОВОЙ И ВЕСТИБУЛЯРНОЙ ФУНКЦИЙ НАБЛЮДАЮТСЯ ПРИ:</p> <ol style="list-style-type: none"> <li>1. продольном переломе пирамиды височной кости</li> <li>2. поперечном переломе пирамиды височной кости</li> <li>3. переломе клиновидной кости</li> <li>4. переломе теменной кости</li> </ol>	
<p>17. КАКИЕ ХАРАКТЕРНЫЕ СИМПТОМЫ МАСТОИДИТА ЯВЛЯЮТСЯ ВЕДУЩИМИ:</p> <ol style="list-style-type: none"> <li>1. гноетечение, головокружение, субфебрилитет</li> <li>2. симптом Шварца (опущение задне-верхней стенки слухового прохода в костном отделе), пульсация гноя при отоскопии, медно-красный цвет барабанной перепонки</li> <li>3. тошнота, рвота</li> <li>4. оттопыренность ушной раковины, субпериостальный абсцесс</li> </ol>	
<p>18. ДЛЯ ПЕРФОРАТИВНОЙ СТАДИИ ОСТРОГО ГНОЙНОГО СРЕДНЕГО ОТИТА ХАРАКТЕРНО:</p> <ol style="list-style-type: none"> <li>1. гноетечение из уха, снижение слуха</li> <li>2. прекращение выделений из уз уха, улучшение слуха</li> <li>3. боль в ухе, повышение температуры</li> <li>4. головная боль, шум в ухе, ощущение тяжести в ухе</li> </ol>	
<p>19. ГОРТАННАЯ АНГИНА – ЭТО:</p> <ol style="list-style-type: none"> <li>1. воспаление лимфоцитарных фолликулов в подслизистом слое гортаноглотки и вестибулярном отделе гортани</li> <li>2. воспаление лимфоцитарных фолликулов в слизистом слое гортаноглотки и вестибулярном отделе гортани</li> <li>3. инфильтрация слизистой оболочки гортаноглотки и вестибулярного отдела гортани</li> <li>4. воспаление слизистой оболочки гортаноглотки и вестибулярного отдела гортани</li> </ol>	
<p>20 ЛОЖНЫЙ КРУП, ОСНОВНЫЕ ЭЛЕМЕНТЫ ПАТОМОРФОЛОГИЧЕСКОЙ КАРТИНЫ:</p> <ol style="list-style-type: none"> <li>1. отек клетчатки подскладочного отдела гортани</li> <li>2. отек слизистой оболочки подскладочного отдела гортани и трахеи</li> <li>3. воспаление слизистой оболочки подскладочного отдела гортани</li> <li>4. отек клетчатки подскладочного отдела гортани и трахеи</li> </ol>	
<p>21. ХОНДРОПЕРИХОНДРИТ ГОРТАНИ ХАРАКТЕРИЗУЕТСЯ:</p> <ol style="list-style-type: none"> <li>1. болями в области гортани, болезненностью при глотании, афонией, отеком и инфильтрацией слизистой гортани, увеличе-</li> </ol>	



<p>нием объема гортани (припухлость), утолщением хрящей гортани, нарушением подвижности гортани (исчезновение «хруста» хрящей гортани), стенозом гортани</p> <ol style="list-style-type: none"> <li>2. болями в области гортани, болезненностью при глотании, афонией, отеком и инфильтрацией слизистой гортани, наличием пленок серо-грязного цвета в гортани и глотке</li> <li>3. болями в области гортани, болезненностью при глотании, афонией, отеком и инфильтрацией слизистой гортани, наличием пленок серо-грязного цвета в гортани и глотке, увеличением объема гортани и утолщением ее хрящей</li> <li>4. болями в области гортани, болезненностью при глотании, афонией, отеком и инфильтрацией слизистой гортани, наличием пленок серо-грязного цвета в гортани и глотке, нарушением подвижности гортани</li> </ol>	
<p><b>22. ЭТИОЛОГИЧЕСКИЕ ФАКТОРЫ РАЗВИТИЯ ОСТРОГО ЛАРИНГИТА:</b></p> <ol style="list-style-type: none"> <li>1. инфекционные заболевания, переохлаждение, перенапряжение голосовых складок, профессиональные вредности</li> <li>2. инфекционные заболевания, переохлаждение, перенапряжение голосовых складок, ангины</li> <li>3. профессиональные вредности, инфекционные заболевания, переохлаждение, ангины</li> <li>4. инфекционные заболевания, переохлаждение, перенапряжение голосовых складок, профессиональные вредности, ангины</li> </ol>	
<p><b>23. ЛОКАЛИЗАЦИЯ ГНОЯ ПРИ ФОРМИРОВАНИИ ПЕРИТОНЗИЛЛЯРНОГО АБСЦЕССА:</b></p> <ol style="list-style-type: none"> <li>1. в околоминдаликовом пространстве</li> <li>2. в лакунах небной миндалины</li> <li>3. внутри небной миндалины</li> <li>4. в заглоточном пространстве</li> </ol>	
<p><b>24. НАИБОЛЕЕ ЧАСТЫЙ ВОЗРАСТ ДЛЯ ВОЗНИКНОВЕНИЯ ЗАГЛОТОЧНОГО АБСЦЕССА:</b></p> <ol style="list-style-type: none"> <li>1. средний</li> <li>2. пожилой</li> <li>3. детский</li> <li>4. старческий</li> </ol>	
<p><b>25. ХАРАКТЕРИСТИКА НАЛЕТОВ ПРИ ДИФТЕРИИ:</b></p> <ol style="list-style-type: none"> <li>1. налеты сплошные, грязно-серые, выходят за пределы небных дужек, снимаются с трудом, не растираются между стеклами, налеты тонут в воде</li> <li>2. налеты растворяются в воде</li> <li>3. налеты гнойные, легко снимаются</li> <li>4. налеты раздавливаются между стеклами</li> </ol>	
<p><b>26. ФАРИНГОСКОПИЧЕСКИЕ ПРИЗНАКИ ХРОНИЧЕСКОГО ТОНЗИЛЛИТА:</b></p> <ol style="list-style-type: none"> <li>1. гиперемия краёв небных дужек, рубцовые спайки между миндалинами и небными дужками, рыхлые или рубцово-измененные миндалины, казеозно-гнойные пробки или жидкий гной в лакунах миндалин, регионарный лимфаденит</li> <li>2. гиперемия небных миндалин, налёты на миндалинах, регионарный лимфаденит</li> </ol>	

<p>3. гиперемия краёв нёбных дужек, резкое увеличение нёбных миндалин, больше с одной стороны, регионарный лимфаденит</p> <p>4. язвенно-некротические налёты на небных миндалинах, жидкий гной в лакунах миндалин, регионарный лимфаденит</p>	
<p>27. ЗАБОЛЕВАНИЯ КРОВИ КОТОРЫЕ МОГУТ СОПРОВОЖДАТЬСЯ ОСТРЫМ ТОНЗИЛЛИТОМ:</p> <ol style="list-style-type: none"> <li>1. инфекционный мононуклеоз (болезнь Филатова), агранулоцитоз, алиментарно-токсическая алейкия, лейкозы</li> <li>2. инфекционный мононуклеоз (болезнь Филатова), агранулоцитоз, алиментарно-токсическая алейкия, лейкозы, гемофилия</li> <li>3. инфекционный мононуклеоз (болезнь Филатова), агранулоцитоз, алиментарно-токсическая алейкия, лейкозы, капилляротоксикоз</li> <li>4. инфекционный мононуклеоз (болезнь Филатова), агранулоцитоз, алиментарно-токсическая алейкия, лейкозы, гемофилия, капилляротоксикоз</li> </ol>	
<p>28. ДЛЯ ОСТРОГО ТОНЗИЛЛИТА ХАРАКТЕРНО:</p> <ol style="list-style-type: none"> <li>1. боль при глотании не всегда резко выражена</li> <li>2. боль при глотании резко выражена, регионарные лимфоузлы увеличены, пальпируются, болезненные</li> <li>3. регионарные лимфоузлы увеличены крайне редко</li> <li>4. боль в горле не беспокоит</li> </ol>	
<p>29. ДЛЯ ДИФТЕРИИ ХАРАКТЕРНО:</p> <ol style="list-style-type: none"> <li>1. боль при глотании не всегда резко выражена, регионарные лимфоузлы увеличены, пальпируются</li> <li>2. боль при глотании резко выражена</li> <li>3. регионарные лимфоузлы не увеличены, не пальпируются</li> <li>4. боль при глотании не беспокоит</li> </ol>	
<p>30. ПРИЧИНОЙ ЛОЖНОГО КРУПА МОЖЕТ БЫТЬ:</p> <ol style="list-style-type: none"> <li>1. аллергия, экссудативный диатез, аденовирусная инфекция, ангины</li> <li>2. аллергия, экссудативный диатез, аденовирусная инфекция, ангины, контакт с больным дифтерией</li> <li>3. аллергия, экссудативный диатез, аденовирусная инфекция, ангины, аденоидные вегетации</li> <li>4. острая респираторная вирусная инфекция аллергия, экссудативный диатез,</li> </ol>	
<p>31. ОБЪЕКТИВНАЯ ФАРИНГОСКОПИЧЕСКАЯ КАРТИНА ПРИ ВЕТРЯНОЙ ОСПЕ:</p> <ol style="list-style-type: none"> <li>1. на фоне конъюнктивита и катаральных явлений верхних дыхательных путей одновременно с кожным высыпанием появляется энантема на мягком небе, языке, реже на твердом небе</li> <li>2. на задней стенке глотки, иногда на небных миндалинах появляются пузырьки с прозрачным содержимым. пузырьки лопаются, образуются эрозии</li> <li>3. резко ограниченная огненно-красная гиперемия слизистой оболочки небных дужек, задней стенки глотки, мягкого неба</li> <li>4. на слизистой оболочке мягкого неба и щек появляется пятнистая бледно-розовая сыпь</li> </ol>	

**32. ФАРИНГОСКОПИЧЕСКАЯ КАРТИНА ПРИ АГРАНУЛОЦИТОЗЕ:**

1. в начальной стадии гиперплазия лимфоидной ткани, гиперемия и отек слизистой, затем появляются язвы с некротическим налетом
2. язвы и некрозы с налетами на небных миндалинах и других отделах глотки
3. встречаются изменения, характерные для катаральной или язвенно-пленчатой ангины, сходной с дифтерией
4. катаральные явления с небольшими эрозиями на слизистой, затем язвы, некрозы с налетами на небных миндалинах и других отделах глотки

**33. ФАРИНГОСКОПИЧЕСКАЯ КАРТИНА ПРИ ВТОРОЙ СТАДИИ СИФИЛИСА:**

1. ограниченная гумма в области мягкого или твердого неба, распадается, образуя безболезненную язву с подрытыми краями. рубцевание язвы приводит к сращению мягкого неба с задней стенкой глотки
2. в глотке и полости рта на фоне гиперемированной слизистой появляется розеолезная сыпь – мелкие красноватые пятна (эритематозная форма); на небных дужках, небных миндалинах, свободном крае языка, у угла рта появляются серо-белые папулы с красным ободом. Сливаясь, 2-3 папулы образуют кодилому, они изъязвляются. Язвы покрыты сероватым налетом, безболезненные (папулезная форма)
3. твердый шанкр, локализующийся чаще на одной небной миндалине. Инфильтрат затем изъязвляется, язва покрывается зеленовато серым налетом. края и дно язвы уплотняются
4. нет проявлений

**34. ФАРИНГОСКОПИЧЕСКАЯ КАРТИНА ПРИ ПЕРВОЙ СТАДИИ СИФИЛИСА:**

1. ограниченная гумма в области мягкого или твердого неба, распадается, образуя безболезненную язву с подрытыми краями. рубцевание язвы приводит к сращению мягкого неба с задней стенкой глотки
2. в глотке и полости рта на фоне гиперемированной слизистой появляется розеолезная сыпь – мелкие красноватые пятна (эритематозная форма)
3. твердый шанкр, локализующийся чаще на одной небной миндалине. Инфильтрат затем изъязвляется, язва покрывается зеленовато серым налетом, края и дно язвы уплотняются
4. на небных дужках, небных миндалинах, свободном крае языка, у угла рта появляются серо-белые папулы с красным ободом. Сливаясь, 2-3 папулы образуют кодилому. они изъязвляются. Язвы покрыты сероватым налетом, безболезненные (папулезная форма)

**35. ПРИ ГНОЙНОМ ВЕРХНЕЧЕЛЮСТНОМ СИНУСИТЕ ПАТОЛОГИЧЕСКОЕ ОТДЕЛЯЕМОЕ ЧАЩЕ ВСЕГО ОБНАРУЖИВАЕТСЯ:**

1. в среднем носовом ходе

<ol style="list-style-type: none"> <li>2. в нижнем носовом ходе</li> <li>3. в верхнем носовом ходе</li> <li>4. в преддверии носа</li> </ol>	
<p>36. СЕПТИЧЕСКОЕ СОСТОЯНИЕ, ЭКЗОФТАЛЬМ, ДВУСТОРОННИЙ ХЕМОЗ, ОТЕК ВЕК ПРИ НАЛИЧИИ ВОСПАЛИТЕЛЬНОГО ПРОЦЕССА СО СТОРОНЫ НОСА ДАЕТ ВОЗМОЖНОСТЬ ЗАПОДОЗРИТЬ:</p> <ol style="list-style-type: none"> <li>1. тромбоз сигмовидного синуса</li> <li>2. абсцесс мозга</li> <li>3. флегмону орбиты</li> <li>4. тромбоз кавернозного синуса</li> </ol>	
<p>37. ПОРЯДОК НАРАСТАНИЯ СТЕПЕНИ ПОРАЖЕНИЯ ЗРИТЕЛЬНОГО АНАЛИЗАТОРА ПРИ ОРБИТАЛЬНЫХ РИНОГЕННЫХ ОСЛОЖНЕНИЯХ:</p> <ol style="list-style-type: none"> <li>1. периостит орбиты, субпериостальный абсцесс, абсцесс века, флегмона орбиты, неврит зрительного нерва</li> <li>2. субпериостальный абсцесс, периостит орбиты, абсцесс века, неврит зрительного нерва, флегмона орбиты</li> <li>3. абсцесс века, субпериостальный абсцесс, периостит орбиты, флегмона орбиты, неврит зрительного нерва</li> <li>4. абсцесс века, периостит орбиты, субпериостальный абсцесс, флегмона орбиты, неврит зрительного нерва</li> </ol>	
<p>38. РИНОГЕННЫЕ АБСЦЕССЫ, КАКОЙ ЛОКАЛИЗАЦИИ ЧАЩЕ ВСЕГО ВСТРЕЧАЮТСЯ:</p> <ol style="list-style-type: none"> <li>1. височной доли</li> <li>2. лобной доли</li> <li>3. ствола мозга</li> <li>4. затылочной доли</li> </ol>	
<p>39. НАИЛУЧШИЕ УСЛОВИЯ ДЛЯ ОТТОКА ПАТОЛОГИЧЕСКОГО СОДЕРЖИМОГО ИМЕЕТ:</p> <ol style="list-style-type: none"> <li>1. клиновидная пазуха и задние клетки решетчатого лабиринта</li> <li>2. лобная пазуха и передние клетки решетчатого лабиринта</li> <li>3. лобная и клиновидная пазухи</li> <li>4. верхнечелюстная пазуха</li> </ol>	
<p>40. ЧТО ТАКОЕ ОСТРЫЙ РИНИТ?:</p> <ol style="list-style-type: none"> <li>1. неспецифическое воспаление слизистой оболочки полости носа</li> <li>2. неспецифическое поражение слизистой и подслизистой области носовых ходов</li> <li>3. специфическое воспаление обонятельной и респираторной области носовых ходов и носовых пазух</li> <li>4. неспецифическое раздражение обонятельной и респираторной области полости носа</li> </ol>	
<p>41. ПО КАКИМ ИЗ ПЕРЕЧИСЛЕННЫХ ПУТЕЙ ВОЗМОЖНО РАСПРОСТРАНЕНИЕ ИНФЕКЦИИ ПРИ ФУРУНКУЛЕ НОСА В КАВЕРНОЗНЫЙ СИНУС:</p> <ol style="list-style-type: none"> <li>1. передняя лицевая вена – внутренняя яремная вена</li> <li>2. лицевая вена</li> <li>3. угловая вена – верхне-глазничная вена</li> <li>4. позадичелюстная вена</li> </ol>	
<p>42. НАРУШЕНИЕ ОБОНЯНИЯ — ЭТО:</p> <ol style="list-style-type: none"> <li>1. афония</li> <li>2. атрезия</li> </ol>	

3. anosmia 4. anosmia	
43. КАКИЕ ВИДЫ ДЕФОРМАЦИИ НАРУЖНОГО НОСА ПОСЛЕ ТРАВМЫ ЯВЛЯЮТСЯ НАИБОЛЕЕ РАСПРОСТРАНЁННЫМИ 1. боковое смещение носа, западение спинки носа 2. горб носа 3. опущение кончика носа 4. комбинированные виды деформаций	
44. ПРИЧИНАМИ ИСКРИВЛЕНИЯ ПЕРЕГОРОДКИ НОСА МОГУТ БЫТЬ: 1. аномалия развития лицевого скелета и хронический гипертрофический ринит 2. хронический гипертрофический ринит и полипоз носа 3. острый ринит, травмы носа и аномалия развития лицевого скелета 4. травмы носа и аномалия развития лицевого скелета	
45. РИНОСКОПИЯ—ЭТО ОСМОТР 1. носа 2. уха 3. глотки 4. гортани	
46. ПУНКЦИЮ ГАЙМОРОВОЙ ПАЗУХИ ПРОИЗВОДЯТ С ПОМОЩЬЮ 1. носоглоточного зеркала 2. ушной воронки 3. шпателя 4. иглы Куликовского	
47. КИССЕЛЬБАХОВО СПЛЕТЕНИЕ РАСПОЛОЖЕНО НА 1. нижней носовой раковине 2. задней стенке глотки 3. передней трети перегородки носа 4. мягком небе	
48. ИНФЕКЦИЯ НОСА И ОКОЛОНОСОВЫХ ПАЗУХ ПРОНИКАЕТ ВО ВНУТРИЧЕРЕПНЫЕ СТРУКТУРЫ: 1. через кровеносные сосуды, контактным путем, по ходу I и V черепно-мозговых нервов 2. контактным путём 3. лимфогенным путем; 4. по фасциям.	
49. ЦЕЛЬ ПРОВЕДЕНИЯ ПУНКЦИИ ВЕРХНЕЧЕЛЮСТНОЙ ПАЗУХИ ПРИ СИНУСИТАХ 1. диагностическая и лечебная 2. лечебная и превентивная 3. превентивная 4. диагностическая и превентивная	
50. НАИЛУЧШИЕ УСЛОВИЯ ДЛЯ ОТТОКА ПАТОЛОГИЧЕСКОГО СОДЕРЖИМОГО ИМЕЕТ 1. клиновидная пазуха и задние клетки решетчатого лабиринта 2. верхнечелюстная пазуха 3. лобная пазуха и передние клетки решетчатого лабиринта 4. лобная и клиновидная пазуха	
<b>Раздел 2. Травмы и инородные тела ЛОР-органов</b>	

<p>51. ПРИЧИНАМИ ИСКРИВЛЕНИЯ ПЕРЕГОРОДКИ НОСА МОГУТ БЫТЬ:</p> <ol style="list-style-type: none"> <li>1. аномалия развития лицевого скелета и хронический гипертрофический ринит</li> <li>2. травмы носа и аномалия развития лицевого скелета</li> <li>3. хронический гипертрофический ринит и полипоз носа</li> <li>4. острый ринит, травмы носа и аномалия развития лицевого скелета</li> </ol>	
<p>52. ДОСТОВЕРНЫЙ ПРИЗНАК ПЕРЕЛОМА ЛАТЕРАЛЬНЫХ СТенок РЕШЕТЧАТОГО ЛАБИРИНТА С РАЗРЫВОМ СЛИЗИСТОЙ ОБОЛОЧКИ:</p> <ol style="list-style-type: none"> <li>1. выраженный отек мягких тканей лица</li> <li>2. носовое кровотечение</li> <li>3. кровотечение, гематома в области орбиты</li> <li>4. эмфизема в области лица и/или орбиты</li> </ol>	
<p>53. ПРИ КРОВОТЕЧЕНИИ ИЗ НИЖНЕГО ОТДЕЛА ГЛОТКИ НАДО ПЕРЕВЯЗЫВАТЬ:</p> <ol style="list-style-type: none"> <li>1. нижнюю щитовидную артерию, наружную сонную артерию</li> <li>2. общую сонную артерию, глоточные ветви нижней щитовидной артерии, нижнюю щитовидную артерию</li> <li>3. наружную сонную артерию, нисходящую нёбную артерию, нижнюю щитовидную артерию</li> <li>4. нисходящую нёбную артерию, нижнюю щитовидную артерию, общую сонную артерию</li> </ol>	
<p>54. ВЕСТИБУЛЯРНАЯ ДИСФУНКЦИЯ С НИСТАГМОМ В СТОРОНУ ПОРАЖЕНИЯ, ТУГОУХОСТЬ, КРОВОТЕЧЕНИЕ ИЗ НАРУЖНОГО СЛУХОВОГО ПРОХОДА, ЛИКВОРЕЯ ХАРАКТЕРНЫ ДЛЯ:</p> <ol style="list-style-type: none"> <li>1. продольного перелома пирамиды височной кости</li> <li>2. поперечного перелома пирамиды височной кости</li> <li>3. перелома клиновидной кости</li> <li>4. перелома теменной кости</li> </ol>	
<p>55. ПАРЕЗЫ И ПАРАЛИЧИ ЛИЦЕВОГО НЕРВА, ПОЛНОЕ УГАСАНИЕ СЛУХОВОЙ И ВЕСТИБУЛЯРНОЙ ФУНКЦИЙ НАБЛЮДАЮТСЯ ПРИ:</p> <ol style="list-style-type: none"> <li>1. поперечном переломе пирамиды височной кости</li> <li>2. продольном переломе пирамиды височной кости</li> <li>3. переломе клиновидной кости</li> <li>4. переломе теменной кости</li> </ol>	
<p>56. ПРИЧИНАМИ ИСКРИВЛЕНИЯ ПЕРЕГОРОДКИ НОСА МОГУТ БЫТЬ:</p> <ol style="list-style-type: none"> <li>1. аномалия развития лицевого скелета и хронический гипертрофический ринит</li> <li>2. травмы носа и аномалия развития лицевого скелета</li> <li>3. хронический гипертрофический ринит и полипоз носа</li> <li>4. острый ринит, травмы носа и аномалия развития лицевого скелета</li> </ol>	
<p>57. ДОСТОВЕРНЫЙ ПРИЗНАК ПЕРЕЛОМА ЛАТЕРАЛЬНЫХ СТенок РЕШЕТЧАТОГО ЛАБИРИНТА С РАЗРЫВОМ СЛИЗИСТОЙ ОБОЛОЧКИ:</p> <ol style="list-style-type: none"> <li>1. выраженный отек мягких тканей лица</li> <li>2. носовое кровотечение</li> <li>3. кровотечение, гематома в области орбиты</li> <li>4. эмфизема в области лица и/или орбиты</li> </ol>	

<p>58. КАКИЕ ВИДЫ ДЕФОРМАЦИИ НАРУЖНОГО НОСА ПОСЛЕ ТРАВМЫ ЯВЛЯЮТСЯ НАИБОЛЕЕ РАСПРОСТРАНЁННЫМИ</p> <ol style="list-style-type: none"> <li>1. боковое смещение носа, западение спинки носа</li> <li>2. горб носа</li> <li>3. опущение кончика носа</li> <li>4. комбинированные виды деформаций</li> </ol>	
<p>59. ОСНОВНЫМИ СИМПТОМАМИ ТРАВМЫ НОСА ЯВЛЯЮТСЯ:</p> <ol style="list-style-type: none"> <li>1. деформация наружного носа, боль, носовое кровотечение</li> <li>2. боль, повышение артериального давления, носовое кровотечение</li> <li>3. слезотечение, боль, деформация наружного носа</li> <li>4. повышение АД, слезотечение, носовое кровотечение, боль</li> </ol>	
<p>60. НАИБОЛЕЕ ПОЛНЫЕ И ПОСЛЕДОВАТЕЛЬНЫЕ ДЕЙСТВИЯ ПРИ ВСКРЫТИИ АБСЦЕССА ПЕРЕГОРОДКИ НОСА:</p> <ol style="list-style-type: none"> <li>1. передняя и задняя риноскопия, пункция, зондирование, вскрытие абсцесса, передняя тампонада носа</li> <li>2. передняя и средняя риноскопия, зондирование, пункция, вскрытие и дренирование абсцесса, передняя тампонада носа</li> <li>3. передняя и задняя риноскопия, пункция, зондирование, дренирование абсцесса, передняя тампонада носа</li> <li>4. передняя и средняя риноскопия, вскрытие, зондирование и дренирование абсцесса, передняя тампонада носа</li> </ol>	
<p>61. ПРАВИЛА И ПОСЛЕДОВАТЕЛЬНОСТЬ УДАЛЕНИЯ ИНОРОДНЫХ ТЕЛ ИЗ НОСА:</p> <ol style="list-style-type: none"> <li>1. фиксация ребенка, круглые инородные тела выкатывают крючком в сторону преддверья носа, плоские инородные тела удаляются пинцетом</li> <li>2. фиксация ребенка, круглые инородные тела выкатывают крючком в сторону носоглотки</li> <li>3. фиксация ребенка, плоские инородные тела проталкиваются в носоглотку пинцетом</li> <li>4. фиксация ребенка, масочный наркоз, круглые инородные тела выкатывают крючком в сторону носоглотки, плоские инородные тела проталкиваются в носоглотку пинцетом</li> </ol>	
<p>62. НАИБОЛЕЕ ЧАСТЫМ ОСЛОЖНЕНИЕМ, НАБЛЮДАЕМЫМ ПРИ ДЛИТЕЛЬНОЙ ПЕРЕДНЕЙ ТАМПОНАДЕ НОСА, ЯВЛЯЕТСЯ:</p> <ol style="list-style-type: none"> <li>1. острый средний отит</li> <li>2. острый фарингит, острый сфеноидит</li> <li>3. острый гайморит, острый фронтит</li> <li>4. острый сфеноидит, острый фронтит</li> </ol>	
<p>63. КАКОЙ ВЕЛИЧИНЫ ДОЛЖЕН БЫТЬ ТАМПОН ДЛЯ ЗАДНЕЙ ТАМПОНАДЫ НОСА ПРИ УГРОЖАЮЩЕМ ЖИЗНИ НОСОВОМ КРОВОТЕЧЕНИИ:</p> <ol style="list-style-type: none"> <li>1. 2 X 3 X 1.5 см.;</li> <li>2. 1 X 2 X 1.5 см.;</li> <li>3. 3 X 1 X 1,5</li> <li>4. с концевую фалангу большого пальца руки пациента.</li> </ol>	
<p>64. ОСНОВНЫЕ МЕРОПРИЯТИЯ ПО ОКАЗАНИЮ ДОВРАЧЕБНОЙ ПОМОЩИ ПРИ НОСОВЫХ КРОВОТЕЧЕНИЯХ.</p>	

<ol style="list-style-type: none"> <li>1. придание больному полусидячее положение, холод на переносицу, прижимание крыльев носа, введение в передние отделы носа ватного тампона с перекисью водорода, измерение ад.</li> <li>2. придание больному лежачего положения.</li> <li>3. передняя тампонада носа</li> <li>4. задняя тампонада</li> </ol>	
<p>65. ПЕРВАЯ ВРАЧЕБНАЯ ПОМОЩЬ ПРИ НОСОВЫХ КРОВОТЕЧЕНИЯХ:</p> <ol style="list-style-type: none"> <li>1. передняя тампонада с 10% раствором хлористого кальция.</li> <li>2. перевязка наружной сонной артерии</li> <li>3. передняя тампонада с раствором антибиотика.</li> <li>4. выяснить причину кровотечения, определить локализацию и массивность, освободить нос от крови и сгустков, провести переднюю тампонаду марлевым тампоном с 5% аминокaproновой кислотой, гемостатической пастой.</li> </ol>	
<p>66. НА КАКИЕ ДВЕ ОСНОВНЫЕ ГРУППЫ ПОДРАЗДЕЛЯЮТСЯ ПОВРЕЖДЕНИЯ ГОРТАНИ В ЗАВИСИМОСТИ ОТ ИХ ЛОКАЛИЗАЦИИ?</p> <ol style="list-style-type: none"> <li>1. на наружные и внутренние</li> <li>2. на нижние и верхние</li> <li>3. на вестибулярные, складочные и подскладочные</li> <li>4. на вестибулярные и подскладочные</li> </ol>	
<p>67. КАКИЕ ПОВРЕЖДЕНИЯ ГОРТАНИ ОБЫЧНО ПРИНЯТО РАЗЛИЧАТЬ ПО ХАРАКТЕРУ ТРАВМЫ?</p> <ol style="list-style-type: none"> <li>1. огнестрельные, колотые, резаные и тупые</li> <li>2. наружные и внутренние</li> <li>3. на изолированные и комбинированные</li> <li>4. на сквозные, слепые и касательные</li> </ol>	
<p>68. КАКОЕ ПОЛОЖЕНИЕ СЛЕДУЕТ ПРИДАТЬ БОЛЬНОМУ С ПОВРЕЖДЕНИЕМ ГОРТАНИ В МОМЕНТ КРОВОТЕЧЕНИЯ И ПОЧЕМУ?</p> <ol style="list-style-type: none"> <li>1. горизонтальное, с поворотом на пораженную сторону или на живот, во избежание аспирации крови</li> <li>2. горизонтальное, с поворотом на здоровую сторону или на живот, во избежание аспирации крови</li> <li>3. полусидячее, с несколько запрокинутой головой</li> <li>4. полусидячее, с опущенной головой</li> </ol>	
<p>69. КАКОЕ ПОЛОЖЕНИЕ СЛЕДУЕТ ПРИДАТЬ БОЛЬНОМУ С ПОВРЕЖДЕНИЕМ ГОРТАНИ ДЛЯ ОБЛЕГЧЕНИЯ ОТХАРКИВАНИЯ И ДЫХАНИЯ, ЕСЛИ НЕТ КРОВОТЕЧЕНИЯ?</p> <ol style="list-style-type: none"> <li>1. полусидячее, с несколько запрокинутой головой</li> <li>2. горизонтальное, с поворотом на пораженную сторону или на живот, во избежание аспирации крови</li> <li>3. полусидячее, с опущенной головой</li> <li>4. горизонтальное, с поворотом на здоровую сторону или на живот, во избежание аспирации крови</li> </ol>	
<p>70. КОНИКОТОМИЯ – ЭТО:</p> <ol style="list-style-type: none"> <li>1. рассечение перстнещитовидной связки</li> <li>2. рассечение щитоподъязычной мембраны</li> <li>3. рассечение кольца трахеи выше перешейка щитовидной железы</li> <li>4. рассечение кольца трахеи ниже перешейка щитовидной железы</li> </ol>	
<p>71. КАКОЕ МЕСТНОЕ ЛЕЧЕНИЕ ПРОВОДЯТ БОЛЬНЫМ С</p>	



<p>РУБЦОВЫМИ ПОСТТРАВМАТИЧЕСКИМИ ИЗМЕНЕНИЯМИ В ГЛОТКЕ?</p> <ol style="list-style-type: none"> <li>1. пластические операции по восстановлению проходимости глотки</li> <li>2. рассечение или иссечение рубцов.</li> <li>3. бужирование, рассечение или иссечение рубцов, пластические операции по восстановлению проходимости глотки.</li> <li>4. инъекции лидазы в рубцы</li> </ol>	
<p>72. КАКАЯ ОПЕРАЦИЯ ПОКАЗАНА БОЛЬНОМУ С ПОВРЕЖДЕНИЕМ РОТОГЛОТКИ ПРИ НАРАСТАЮЩИХ ЯВЛЕНИЯХ СТЕНОЗА ГОРТАНИ ДЛЯ ПРОФИЛАКТИКИ АСФИКСИИ?</p> <ol style="list-style-type: none"> <li>1. трахеостомия</li> <li>2. резекция гортани</li> <li>3. операция не показана</li> <li>4. лазерное восстановление просвета гортани</li> </ol>	
<p>73. В ЧЕМ ДОЛЖНА ЗАКЛЮЧАТЬСЯ ПЕРВАЯ ХИРУРГИЧЕСКАЯ ПОМОЩЬ ПРИ СВЕЖИХ ОГНЕСТРЕЛЬНЫХ, РЕЗАНЫХ И КОЛОТЫХ РАНЕНИЯХ ГЛОТКИ?</p> <p>В остановке кровотечения</p> <p>В первичной хирургической обработке раны, остановке кровотечения, наложении послойных швов или сближения краев раны</p> <p>В первичной хирургической обработке раны, остановке кровотечения, наложении послойных швов или сближения краев раны, введении в пищевод желудочного зонда (для обеспечения первичного заживления раны)</p> <ol style="list-style-type: none"> <li>4. В иссечении краёв раны и наложении повязки</li> </ol>	
<p>74. КАКОЙ ДОЛЖНА БЫТЬ ТАКТИКА ВРАЧА ПРИ ПОПАДАНИИ ЖИВЫХ ИНОРОДНЫХ ТЕЛ В СЛУХОВОЙ ПРОХОД?</p> <ol style="list-style-type: none"> <li>1. следует закапать в ухо спирт, теплый глицерин или любое жидкое масло, а затем промыть ухо</li> <li>2. следует сразу промыть ухо</li> <li>3. удалить инородное тело изогнутым зондом</li> <li>4. продувание уха по политцеру</li> </ol>	
<p>75. КАКОЕ ЛЕЧЕНИЕ ПРИМЕНЯЕТСЯ ПРИ ПЕРВОЙ СТЕПЕНИ ОТМОРОЖЕНИЯ УШНОЙ РАКОВИНЫ?</p> <ol style="list-style-type: none"> <li>1. отогревание, растирание ватой, смоченной в спирте с последующим протиранием сухой ватой до покраснения; смазывание настойкой йода, камфорной мазью и др.</li> <li>2. вскрытие пузырей с последующим смазыванием цинковой или белой ртутной мазью; периодическое смазывание 3-5% раствором ляписа; увч, уфо (эритемные дозы), д'арсонваль и др.</li> <li>3. удаление омертвевших участков после образования демаркационной линии, смазывание изъязвленной поверхности мазями и др.</li> <li>4. все ответы верные</li> </ol>	
<p>76. В ЧЕМ, В ОСНОВНОМ, ЗАКЛЮЧАЕТСЯ МЕСТНОЕ ЛЕЧЕНИЕ ПРИ ОЖОГЕ УШНОЙ РАКОВИНЫ?</p> <ol style="list-style-type: none"> <li>1. в кратковременном обкладывании ушной раковины ватой, смоченной спиртом или 5% раствором танина с последующим использованием 10% раствора ляписа; применении фибриновой пленки, мази вишневого, рыбьего жира; удалении некротизированных участков раковины, физиолечении и др.</li> <li>2. в назначении противовоспалительных, обезболивающих, стимулирующих средств, полноценного питания</li> </ol>	

3. в иссечении пораженных тканей	
4. в восполнении водно-солевого баланса	
77. КАКОЙ СИМПТОМОКОМПЛЕКС РАЗВИВАЕТСЯ В СТАДИИ ДЕКОМПЕНСАЦИИ УДУШЬЯ?	
1. больной возбужден; лицо синюшно-красное; цианоз губ, носа, ногтей; холодный липкий пот, резко выраженная инспираторная одышка; дыхание поверхностное, учащенное; пульс частый, слабый	
2. наступает потеря сознания, понижение температуры тела, падение сердечной и дыхательной деятельности, расширение зрачков, непроизвольное мочеиспускание	
3. больной угнетён; лицо бледное; цианоз губ, носа, ногтей; холодный липкий пот, резко выраженная экспираторная одышка; дыхание поверхностное, учащенное; пульс частый, слабый	
4. больной возбужден; лицо синюшно-красное; цианоз губ, носа, ногтей; холодный липкий пот, резко выраженная инспираторная одышка; дыхание глубокое, учащенное; пульс редкий, слабый	
78. ОТ ЧЕГО, В ОСНОВНОМ, ЗАВИСИТ СТЕПЕНЬ ПАТОЛОГИЧЕСКИХ ПРОЯВЛЕНИЙ НА РАЗНЫХ ЭТАПАХ РАЗВИТИЯ СТЕНОЗОВ ГОРТАНИ?	
1. от уровня гипоксии	
2. от уровня гликемии	
3. от тяжести сопутствующей патологии	
4. от частоты сердечных сокращений	
79. В КАКОЙ СТАДИИ СТЕНОЗА ГОРТАНИ ПРИ НАРАСТАЮЩИХ СИМПТОМАХ УДУШЬЯ СЛЕДУЕТ ДЕЛАТЬ ТРАХЕОСТОМИЮ?	
1. во третьей	
2. в первой	
3. в четвертой	
4. во второй	
80. ДЕТИ ИЛИ ВЗРОСЛЫЕ ТЯЖЕЛЕЕ АДАПТИРУЮТСЯ К ГИПОКСИИ ПРИ ОСТРЫХ И ХРОНИЧЕСКИХ СТЕНОЗАХ ГОРТАНИ?	
1. дети раннего возраста	
2. подростки	
3. пожилые	
4. люди среднего возраста	
81. С КАКИМ ЗАБОЛЕВАНИЕМ НЕ РЕДКО ПРИХОДИТСЯ ДИФФЕРЕНЦИРОВАТЬ СТЕНОЗ ГОРТАНИ?	
1. с бронхиальной астмой	
2. с тромбозом легочной артерии	
3. с гипертоническим кризом	
4. со спонтанным пневмотораксом	
82. ЭПИСТАКСИС – ЭТО:	
1. носовое кровотечение	
2. глоточное кровотечение	
3. желудочное кровотечение	
4. легочное кровотечение	

5.1.2. Вопросы к зачету по дисциплине «Оториноларингология»

Вопрос	Код компетенции (согласно
--------	---------------------------

	РПД)
<p>1. Клиническая анатомия наружного и среднего уха, их значение в развитии заболеваний уха и отогенных осложнений.</p> <p>2.Инородные тела уха, носа - серная пробка, ринолиты. Симптомы, лечение.</p> <p>3.Заболевания наружного уха - клиника, лечение. Роль санториниевых щелей в распространении инфекции.</p> <p>4.Острый катар среднего уха (тубоотит). Аэроотит, баротравма. Роль носа и носоглотки в развитии заболеваний среднего уха.</p> <p>5.Острое гнойное воспаление среднего уха, этиология, патогенез, клиника, лечение.</p> <p>6.Острый мастоидит, антрит. Этиология, патогенез, клиника, лечение. Показания к операции.</p> <p>7.Этиология и патогенез отогенных внутричерепных осложнений. Принципы лечения. Отогенный менингит: патогенез, диагноз, лечение, профилактика.</p> <p>8. Тромбоз сигмовидного синуса, отогенный сепсис. Этиология, патогенез, симптоматика, лечение и профилактика.</p> <p>9. Анатомия носа и околоносовых пазух. Особенности строения слизистой оболочки в дыхательной и обонятельной областях. Сообщение придаточных пазух носа с полостью носа.</p> <p>10.Физиология носа - дыхательная, обонятельная, защитная функция. Значение полноценного носового дыхания.</p> <p>11.Заболевания наружного носа - сикоз носа, фурункул входа в нос. Осложнения.</p> <p>12.Открытые и закрытые переломы костей носа. Диагностика, возможные осложнения и последствия. Тактика врача при травмах.</p> <p>13. Носовые кровотечения. Этиология. Методы остановки. Техника проведения передней и задней тампонады. Показания.</p> <p>14. Гематома перегородки носа, абсцесс перегородки носа. Клиника, диагностика, лечение.</p> <p>15.Острый ринит - этиология, течение, осложнения, лечение.</p> <p>16.Острый синусит. Этиология, клиника, лечение. Плановые и экстренные показания к операции.</p> <p>17. Морфолого-физиологическая характеристика лимфаденоидного глоточного кольца.</p> <p>18. Острый первичный тонзиллит. Этиология, клиника, лечение.</p> <p>19.Поражение миндалин при заболеваниях крови - клиника, дифференциальная диагностика, лечение. Тактика врача при язвенных поражениях глотки.</p> <p>20.Осложнения острых тонзиллитов - паратонзиллит, паратонзиллярный абсцесс, парафарингеальный и ретрофарингеальный абсцессы тонзиллогенный медиастинит и сепсис. Диагностика, неотложная помощь.</p>	УК-1, ПК-1, ПК-2, ПК-5

<p>21. Дифтерия глотки - этиология, клиника, дифференциальная диагностика, лечение.</p> <p>22. Острый фарингит. Этиология, симптомы, дифференциальная диагностика, лечение.</p> <p>23. Инородные тела глотки и гортани. Клиника, диагностика, неотложная помощь, лечение. Прямая ларингоскопия.</p> <p>24. Травмы гортани - симптомы, неотложная помощь, лечение, осложнения.</p> <p>25. Острый стенозирующий ларинготрахеит у детей, течение, диагноз, неотложная помощь, лечение, профилактика.</p> <p>26. Дифтерия гортани - дифференциальная диагностика, неотложная помощь, лечение.</p> <p>27. Острые стенозы гортани - причины, диагностика, лечение. Стадии острого стеноза гортани.</p> <p>28. Интубация. Коникотомия. Трахеотомия, ее виды. Показания к операции. Осложнения во время операции. Уход за больным после операции трахеостомии. Показания к декануляции.</p> <p>29. Инородные тела гортани, трахеи, бронхов - клиника, диагностика, осложнения. Тактика врача при подозрении на инородное тело дыхательных путей.</p> <p>30. Инородные тела пищевода - клиника, диагностика, осложнения. Тактика врача при подозрении на инородное тело дыхательных путей</p>	
--	--

## 6. Критерии оценивания результатов обучения

*Для зачета*

Результаты обучения	Критерии оценивания	
	Не зачтено	Зачтено
<b>Полнота знаний</b>	Уровень знаний ниже минимальных требований. Имели место грубые ошибки.	Уровень знаний в объеме, соответствующем программе подготовки. Могут быть допущены незначительные ошибки
<b>Наличие умений</b>	При решении стандартных задач не продемонстрированы основные умения. Имели место грубые ошибки.	Продемонстрированы основные умения. Решены типовые задачи, выполнены все задания. Могут быть допущены незначительные ошибки.
<b>Наличие навыков (владение опытом)</b>	При решении стандартных задач не продемонстрированы базовые навыки. Имели место грубые ошибки.	Продемонстрированы базовые навыки при решении стандартных задач. Могут быть допущены незначительные ошибки.
<b>Мотивация (личностное отношение)</b>	Учебная активность и мотивация слабо выражены, готовность решать поставленные задачи качественно отсутствуют	Проявляется учебная активность и мотивация, демонстрируется готовность выполнять поставленные задачи.

<b>Характеристика сформированности и компетенции*</b>	Компетенция в полной мере не сформирована. Имеющихся знаний, умений, навыков недостаточно для решения практических (профессиональных) задач. Требуется повторное обучение	Сформированность компетенции соответствует требованиям. Имеющихся знаний, умений, навыков и мотивации в целом достаточно для решения практических (профессиональных) задач.
<b>Уровень сформированности и компетенций*</b>	Низкий	Средний/высокий

*Для тестирования:*

Оценка «5» (Отлично) - баллов (100-90%)

Оценка «4» (Хорошо) - балла (89-80%)

Оценка «3» (Удовлетворительно) - балла (79-70%)

Менее 70% – Неудовлетворительно – Оценка «2»

Разработчик(и):

Шахов Андрей Владимирович, заведующий кафедрой болезней уха, горла и носа ФГОУ ВПО «ПИМУ» МЗ РФ, д.м.н., доцент

Шахова Мария Андреевна, доцент кафедры болезней уха, горла и носа ФГОУ ВПО «ПИМУ» МЗ РФ, к.м.н.

Дата «20» февраля 2023г.